JOHNS
特集●診療所の外来でできる手術●

耳・鼻・咽頭異物摘出術

笠井　創*
Hajimu KASAI

● Key Words ●外来手術，外耳道異物，鼻腔異物，咽頭異物●

はじめに

耳鼻咽喉科領域の異物症は日常外来で比較的よく遭遇する救急疾患である。ほとんどの異物は軽症であり，外来で比較的簡単に摘出できるが，異物の種類や存在場所によっては，全身麻酔下での摘出手術や救急救命処置が必要となる場合もある。

本稿では，耳鼻咽喉科診療所で扱うことの多い外耳道，鼻腔，咽頭異物の診断と治療について述べる。

Ⅰ．外耳道異物

1．外耳道異物の診断

子供の場合，多くは親が気づいて受診させるが，自分で異物を入れたことを隠していることがある[1)]。精神発達遅滞児では両側の異物を頻回にくり返す例がある（図1）。

成人の場合は耳閉塞感，異物音や痛みなどの自覚症状があり，ほとんどのケースで問診から診断は容易である。有生異物では，ムシが動き回る大きな音と激痛により，何が起こったかわからず不穏状態に陥っていることがある。

1）耳の診察

耳の診療には鼓膜鏡を用い，外耳道入口部から鼓膜までの画像をモニター上で連続的に確認しながら，静止画像を記録用メディアに適宜保存する。これによって外耳道最深部の観察まで可能であり，小さな異物の見落としを防ぐことができる。

2）外耳道異物の種類（図2，3）

幼児はビーズ玉，BB弾，豆類，紙片，玩具のプラスチック片など，身近にあるものなら何でも耳の中に入れる。成人では耳掃除に使った綿棒の先端やマッチ棒，毛髪やペットの毛，サーフィンや海水浴での砂利，補聴器の部品やボタン型電池，プールやシャワーの水などの他，ゴキブリ，コガネムシ，ガ，クモ，ダニなどの有生異物がある。

処置に当たっては鼓膜の一部でも観察できていることが望ましいが，まったく見えない場合もあり，問診が重要である。

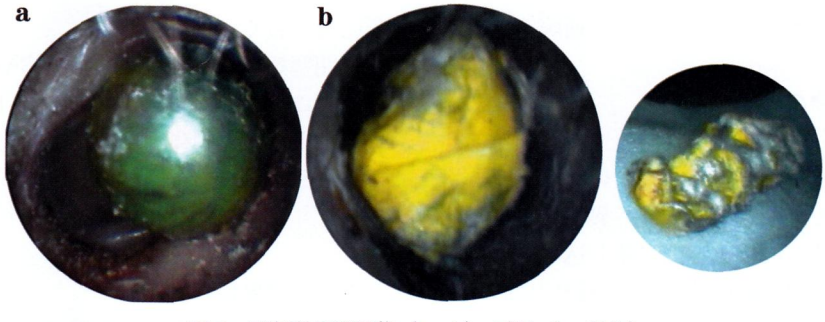

図1　両側外耳道異物（a：ビーズ玉，b：紙片）

* 笠井耳鼻咽喉科クリニック〔〒152-0035 東京都目黒区自由が丘1-29-14〕

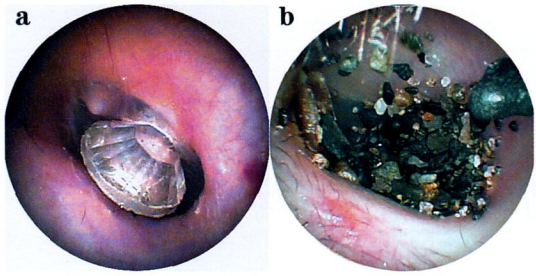

図 2　外耳道異物（a：ビーズ，b：砂利）

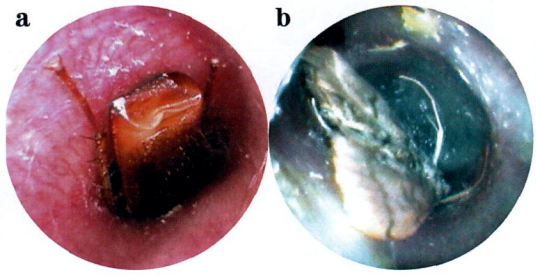

図 3　外耳道有生異物（a：ゴキブリ，b：蛾）

2．外耳道異物の治療

簡単に取れると思っても，安易に摘出を試みてはならない。治療にあたっては診療用椅子を半座位から仰臥位に倒し，処置・手術用顕微鏡下で行う。痛みや気分不快，めまいが起こったらすぐに伝えるように指示しておく。暴れる子どもは抑制具や毛布で簀巻きにするが，その必要性についても家族に説明し同意を得る[2]。

患児の固定ができないとき，大人でも痛みが制御できない場合，副損傷の可能性が高いと考えられる場合は，全身麻酔下の摘出手術を考慮する[3,4]。

1）外耳道異物摘出術と使用する器具

摘出用器具には耳垢鉗子，鑷子，鉗子（鋭匙，麦粒），異物輪匙，耳用小鉤，ローゼン探針（曲，直），シェー氏ピック微鈍，ローゼン氏吸引管，耳洗浄器などを用意する。

吸引して除去できるか，掴むことができる異物か，引っかけて取るべきものかなどを見極める。小さな異物で外耳道深部に存在するものはローゼン吸引管で除去する。吸引するときには，大きな音がすることを予め断っておく。海水浴などで入った細かい砂利は微温水でくり返し洗浄するが，外耳道に固着していると数回の通院治療を要することがある。

2）球状異物の摘出

球状異物は外耳道入口部にあっても，安易に鑷子や鉗子で掴もうとしてはいけない。外耳道と異物の間に少しでも隙間があれば，異物鉤あるいは鈍鉤を使用する。異物鉤を間に差し込むことができれば，異物の奥で鉤の曲がりを異物側に向けて引き出す。

外耳道峡部に嵌頓あるいは骨部外耳道に押し込まれた異物は，キシロカインスプレーやイオントフォレーゼ麻酔を行った後に摘出を試みる。瞬間接着剤を使用して摘出する方法も報告されている[5]。

3）有生異物の摘出

まだ生きて動いている有生異物はできるだけ触らず，キシロカインポンプスプレー8%で殺虫した後に鉗子や異物鉤で摘出する。小さなムシであっても掴もうとすると逃げ回るので必ず麻酔液で動きを止めておく。

コガネムシなどの甲虫類は脚に棘や鉤爪があり，外耳道に引っかかって脚や頭が容易に外れるので，摘出後に残骸が残っていないことを確認する[6]。蛾は鱗粉を滅菌精製水で洗い流したあと，ステロイド軟膏を塗布する。外耳道や鼓膜に傷がついているときや，痛みや痒みがあるときは抗生物質や抗ヒスタミン薬を投与しておく。

3．合併症の確認

摘出後は外耳道，鼓膜の損傷がないことを確認し，画像を記録する。外耳道は異物や処置器具の擦過により容易に出血するが，心配はないことを説明しておく。

耳閉塞感や難聴の症状が，異物や耳垢のためだけで起こっているとは限らない。自覚症状が残っている場合，鼓膜に外傷や炎症所見がある場合には必ず聴力検査を行う。

II．鼻腔異物

1．鼻腔異物の診断

鼻腔異物はほとんどが小児であり，異物挿入を本人が訴えることも，現場を家族が見つけ慌てて

受診することもある。本人の訴えはなく，膿性鼻漏で受診し，鼻腔異物が見つかるというケースもある。鼻腔異物のほとんどは鼻腔前方から中央部分までに存在するので診断は比較的容易である。異物を後方へ押し込むことのないように，鼻汁吸引は一気に奥まで行わず，前方から始めて何回かに分けて，ゆっくり進める。

1）鼻の診察

小児の鼻腔の診察には前鼻鏡と必要に応じて硬性あるいは軟性鼻咽腔内視鏡，電子スコープを使用する。特に片側性の膿性鼻漏がある場合は，キシロカイン・ボスミン液を浸した綿花片で鼻腔粘膜を十分に麻酔・収縮させてから，内視鏡で観察する。

2）鼻腔異物の種類

ビーズ，ボタン，消しゴム，ペンのキャップ，種子，ティッシュなど多種多様である。紙や豆類は膨化して鼻閉をきたし，腐敗して悪臭のある膿性鼻漏を生じる。ボタン型電池は粘膜腐食性が強く，早急に除去しなければならない。金属製異物は長く留まると肉芽に埋没し，石灰化して鼻腔結石を形成する場合がある。成人では鼻出血や鼻内手術に使用した綿花やガーゼの遺残異物があり，対処には留意する。

2．鼻腔異物の治療

内視鏡で異物をモニター画像に供覧し，摘出には鼻出血が起こることがあるが心配ないことを前もって伝えておく。

治療には，まず患児をしっかり固定することが最も重要である。聞き分けのない年長児は，親による固定もできずに苦労する。無理な場合には全身麻酔下での摘出手術を考慮する。

1）鼻腔異物摘出術に使用する器具

異物鉤，鼻用鑷子，鋭匙鉗子，麦粒鉗子などを異物の形状，大きさと硬さによって選択する。中鼻道や下鼻道に嵌頓した異物には，直あるいは弱彎の細鋭匙鉗子を用意する。

2）鼻腔異物摘出術

小さな異物は吸引だけで除去できる場合も多い。膨化した豆類はフックで引っかけ，掴みやすい紙片などは鉗子や鑷子でつまみ出す。鼻腔異物が咽頭・喉頭異物にならないように注意する[6]。

3．合併症の確認

異物は同一鼻腔内に複数存在することもあり，また片側だけとは限らないことに注意する。

鼻粘膜損傷による鼻出血に対しては確実な止血と感染予防が必要である。

ボタン型電池は早期に取り出せても，鼻中隔壊死による鞍鼻などが起きる可能性があることを伝え，経過観察をする。

Ⅲ．咽頭異物

1．咽頭異物の診断

咽頭異物の多くは誤嚥によって全年齢で発生し，口蓋扁桃か舌根部の魚骨異物が多い。患者は食事中に刺さったことをはっきり自覚しており，痛みや異物感の存在する部位を指示することができる。特に扁桃魚骨異物は左右も高さも指示は的確である。小さな魚骨異物は通常放置しても害はないが，異物が残っていれば必ず症状があり，訴えがある以上は念入りに探さなければならない。

下咽頭部では魚骨はすでに胃に落下していることも多いが，粘膜の腫脹がある場合に通過時の外傷か異物残存かの判断が難しい。痛みと嚥下障害の程度によっては，CT 撮影や下咽頭食道内視鏡検査を考慮する。

1）咽頭の診察

口腔咽頭の診療は拡大鏡付額帯ヘッドライトによる視診に内視鏡を併用する。硬性の鼻咽腔内視鏡により，口蓋扁桃などの接写画像をモニター上で確認できる。扁桃下極，舌根，下咽頭は側視の硬性喉頭内視鏡あるいは電子スコープを用いる。絞扼反射の強い患者ではキシロカインゼリーによる15分間のうがいで粘膜表面麻酔を行い，丹念に異物を捜索する。

2）咽頭異物の種類

口蓋扁桃に刺さったウナギやアジなどの細い魚骨は咽頭の粘液と紛らわしく，見つけにくいことがある。患者によっては舌の先や指先で触れることができると訴えるので参考になる。内視鏡の拡大モニター画面により見落としを防ぐことができる。

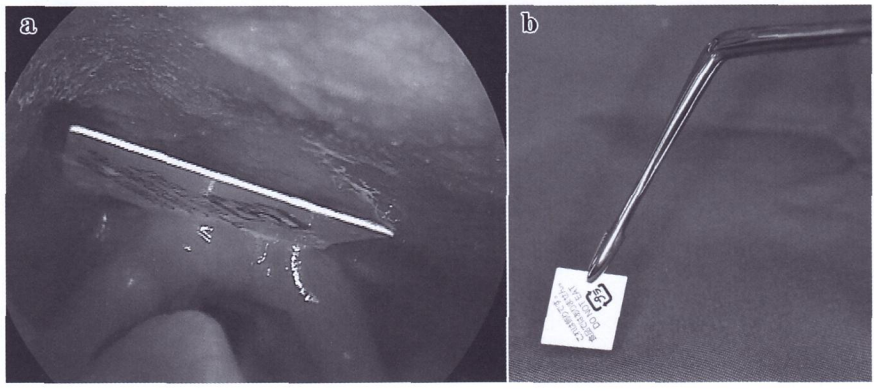

図 4　下咽頭異物（ケーキのチケット）を下咽頭鉗子で摘出

唾液分泌が少なく，嚥下機能の低下した高齢者では，咽頭後壁に月桂樹の葉やセロハンなど扁平で比較的大きな異物が嚥下しきれずに張り付いていることがある。

舌根部，喉頭蓋谷，下咽頭梨状陥凹，食道入口部には太い魚骨や竹串，厚手のシール（**図 4**）などが引っかかる。喉頭を塞いで窒息することや重大な感染症に進展することがある。

2．咽頭異物の治療

咽頭異物摘出には，粘膜表面麻酔による咽頭反射の制御と適切な鉗子の選択が重要である。

1）咽頭異物摘出術に使用する器具（図 5）

鑷子，鋭匙鉗子，麦粒鉗子，下咽頭鉗子，喉頭鉗子を揃えておく。

2）咽頭異物の摘出

扁桃の魚骨は鑷子や鋭匙鉗子で除去する。幼児でも舌圧子を使って扁桃下極や舌根部に魚骨が明視できれば，一瞬のタイミングを狙って摘出は可能である。空腹であればシーツで固定し，マッキントッシュ喉頭鏡を掛けて鋭匙鉗子で摘出する。

扁桃下極以下の異物は側視の硬性喉頭内視鏡下に下咽頭鉗子か喉頭鉗子で確実に把持して摘出する（**図 6**）。処置用チャンネル付ファイバースコープでの摘出が一般化しているが，当院では観察用の内視鏡のみで対処している。自験例では，舌根部分の魚骨異物において，肥満体で舌に力が入り，表面麻酔もできなかった成人と抑制ができなかった年長児童で，病院に依頼したことがある。

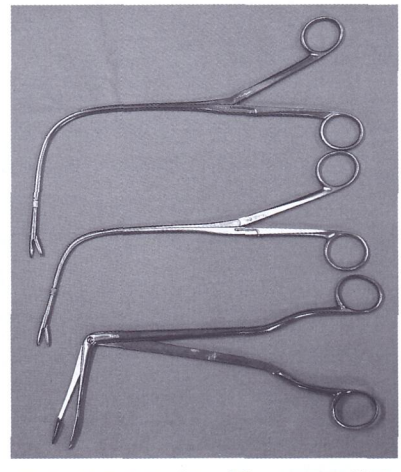

図 5　喉頭鉗子（長，短）と下咽頭鉗子

また，食直後，患者と家族の協力が得られない，スタッフが揃っていない場合は外来手術の適応としない[7]。

見つからなかった扁桃異物については，症状が残っていれば再診することを指示しておく。後日，刺入部が白変していることから魚骨が見つけられることがある。

3．合併症の確認

扁桃の小さな魚骨異物は，術後の注意や投薬は特に必要ないが，痛みがあったら再診することを伝えておく。舌根や下咽頭の異物除去後は，粘膜損傷の有無を確認し，深く刺さっていた場合などは感染予防のために抗生剤を投与しておく。

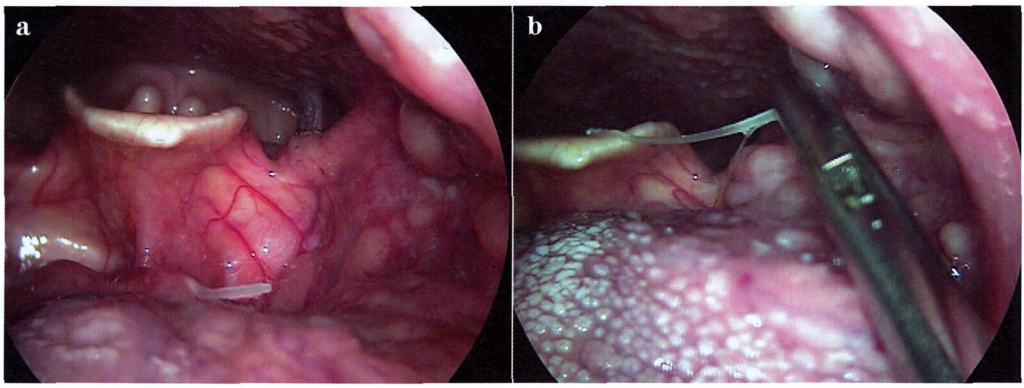

図 6　舌根の魚骨（サケ）異物（硬性喉頭内視鏡下に喉頭鉗子で摘出）

強い嚥下痛と嚥下困難がある場合には，CT 等の画像診断や下咽頭食道内視鏡検査のために病院を紹介する必要がある。

まとめ

外耳道，鼻腔，咽頭の異物症は，内視鏡を活用することで，異物の見落としを防ぎ，的確な治療を行うことができる。副損傷の少ない安全な摘出術を行うには，適切な器具を選択する必要があり，日頃から備えておくことが重要である。

異物摘出術の要点は，小児では身体の固定と成人の咽喉頭部では表面麻酔による咽頭反射の抑制である。処置困難例は速やかに基幹病院へ紹介できる体制を整えておく。

文　献

1) 工藤典代：耳と鼻の異物症．子どものみみ・はな・のどの診かた，工藤典代（著），138-139 頁，南山堂，2009.
2) 坂口博史：耳垢栓塞と外耳道異物の除去方法．耳鼻咽喉科の外来処置・外来小手術，浦野正美（編），ENT 臨床フロンティア，16-22 頁，中山書店，東京，2012.
3) 古屋英彦：外耳道異物と耳垢栓塞．JOHNS **15**（4）：573-579，1999.
4) 佐藤美奈子：耳垢除去．小児耳鼻咽喉科診療指針，日本小児耳鼻咽喉科学会（編），374-377 頁，金原出版，東京，2009.
5) 神田　敬：耳垢と外耳道異物．小児耳鼻咽喉科疾患，高橋　姿（編），ENT Now，21-24 頁，メジカルビュー社，東京，2002.
6) 松谷幸子：外耳道・鼻腔異物．JOHNS **22**（3）：438-442，2006
7) 森　一功：喉頭・咽頭の異物摘出．MB ENT **113**：106-110，2010.

*　　*　　*